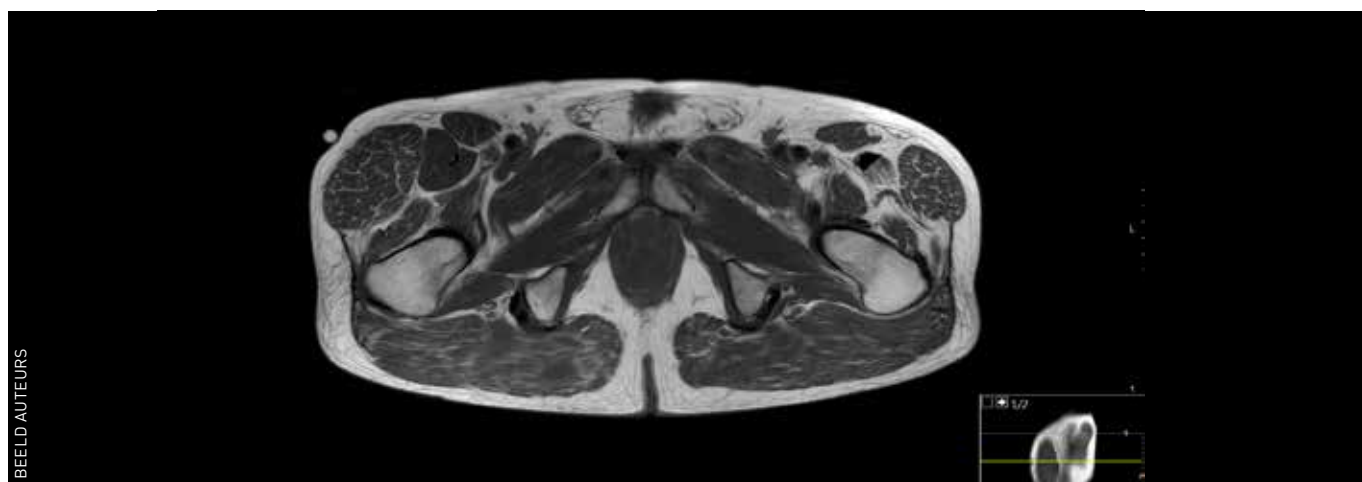


Joris Jansen
orthopedisch chirurg Alrijne
Ziekenhuis, Leiden

Patrice Vincken
radioloog Alrijne Ziekenhuis,
Leiden

Zwelling op de heup



BEELD AUTEURS

Een 68-jarige man met blanco voorgeschiedenis wordt door de huisarts verwezen naar de polikliniek orthopedie omdat hij sinds een jaar een geleidelijk ontstane bult op de rechterheup heeft. Er heeft zich geen trauma voorgedaan en er is ook geen sprake van pijn of bewegingsbeperking; wel is er enige ongerustheid over de oorzaak van de zwelling. Bij lichamelijk onderzoek is de diffuse zwelling gelokaliseerd over de musculus tensor fasciae latae, niet mobiel ten opzichte van de onderlaag, en vertoont de overliggende huid geen afwijkingen. Vanwege de aanvallige verdenking op een groot lipoom wordt een MRI aangevraagd. Het MRI-beeld laat een opvallende hypertrofie van de musculus tensor fasciae latae zien, die het gevolg is van een kleine scheur in de daaronder liggende peesaanhechting van de musculus gluteus minimus. Door zwakte van deze voor zijwaarts heffen belangrijke abductor is er een

compensatoire hypertrofie van de musculus tensor fasciae latae opgetreden. Dit zeldzame beeld is eerder slechts in een enkel casereport beschreven. Behandeling was in dit geval, mede gezien het ontbreken van pijnklachten, conservatief met uitleg, geruststelling en instructie tot dagelijkse training van de abductoren. ■

contact
jorisajansen@yahoo.com;
cc: redactie@medischcontact.nl

Heeft u ook een interessante casus voor deze rubriek?

Stuur tekst (max. 300 woorden) en beeld naar redactie@medischcontact.nl.

Als uw casus wordt gepubliceerd, ontvangt u van ons het boek *Canon van de geneeskunde in Nederland*.

Wat ziet u?



Een 23-jarige man is bekend met astma en sinusitiden. Zijn astma is niet onder controle, en hij heeft een klapvoet links. Wat ziet u op zijn linkeronderbeen en wat is uw DD?

U kunt reageren op medischcontact.nl/watzietu.



Het antwoord vindt u volgende week in Medisch Contact.